Ein seltener Fall

von

Kuchenniere mit Verlagerung in die Kreuzbeinhöhle.

Inaugural-Dissertation

zur

Erlangung der Doctorwürde in der gesammten Medicin

verfasst und einer

hohen medicinischen Facultät

der

Kgl. bair. Ludwig-Maximilians-Universität zu München

vorgelegt von

Udo Cruse

approb. Arzt aus Schöningen.

Schöningen

Druck von Baumert & Weigel

1897.

Ein seltener Fall

von

Kuchenniere mit Verlagerung in die Kreuzbeinhöhle.

Inaugural-Dissertation

zur

Erlangung der Doctorwürde in der gesammten Medicin

verfasst und einer

hohen medicinischen Facultät

der

Kgl. bair. Ludwig-Maximilians-Universität zu München

vorgelegt von

Udo Cruse

approb. Arzt aus Schöningen.

Schöningen

Druck von Baumert & Weigel

1897.

Referent: **Obermedicinalrath Prof. Dr. Bollinger.**

In dankbarer Verehrung

SEINEN THEUREN ELTERN.

Digitized by the Internet Archive
in 2026

https://archive.org/details/IA41553806_0078

Die Litteratur über Nierenanomalien ist eine ziemlich umfangreiche; schon im Alterthum waren sie den Anatomen bekannt und sind von ihnen beschrieben worden. So finden wir schon bei Aristoteles eine sehr häufig vorkommende Abnormität, den einseitigen Nierendefect, erwähnt: „Sed corde carens multum unquam animal ortum est, quamquam liene carens et duplicem habens lienem et altero vacans rene".

Die vorkommenden Missbildungen bestehen in Veränderungen der Lage, der Zahl, der Grösse und Gestalt. Bisweilen kommen diese eine jede für sich vor, bisweilen combinieren sich mehrere dieser Anomalien. Eine sehr häufig zu beobachtende Form ist die erstgenannte, die Lageveränderung.

Die Lage der Niere ist nicht bei jedem Menschen die gleiche, sondern man kann nur von einer mittleren Lage sprechen, da innerhalb der Grenzen des Normalen liegende Unterschiede vorhanden sind. Von ihrer Fettkapsel eingehüllt liegen sie ausserhalb der Peritonealhöhle seitlich der Querfortsätze der Wirbel auf dem Musculus quadratus lumborum und den letzten Costalansätzen des Zwerchfells. Vorn vom Bauchfell überzogen erstrecken sie sich vom untern Rande des 11. Brustwirbels bis zum untern Rande des 2. Lendenwirbels. Die linke Niere, um ein Geringes höher gelegen als die rechte, wird in ihrem oberen Drittel von der Milz bedeckt, die rechte ist von der voluminösen Leber überlagert und nach unten gedrängt.

Was nun die Lageveränderungen der Niere anbetrifft, so haben wir zu unterscheiden zwischen angeborener und erworbener

dislocierter Niere. Während erstere schon lange bekannt und beschrieben war, galten die erworbenen Ortsveränderungen noch bis fast zur Mitte dieses Jahrhunderts mehr als ein anatomisches Curiosum und zogen erst in den letzten Decennien die Aufmerksamkeit der Aerzte, besonders der Chirurgen, auf sich.

Nur durch einen anatomischen Unterschied ist die bewegliche Niere von der Wanderniere zu trennen. Die bewegliche Niere ist stets hinter dem Peritoneum gelegen, dasselbe nur wenig in Mitleidenschaft ziehend, die Wanderniere dagegen schiebt bei ihrem Vordringen das Peritoneum vor sich her und bildet auf diese Weise ein aus zwei Blättern bestehendes Mesonephron. Abweichend von den bisher meist beobachteten Richtungen der Wanderniere nach innen und unten hat Prof. Litten*) auffallend häufig ein Abweichen nach oben gefunden und palpatorisch intra vitam diagnosticiert. Zum Unterschiede von der primär dislocierten Niere, auf die in dieser Abhandlung näher eingegangen werden soll, kommt die Wanderniere bedeutend mehr bei Frauen zur Beobachtung, besonders bei Frauen der arbeitenden Classe zwischen dem 30. und 40. Lebensjahre. So fand Ebstein dieselbe in 96 Fällen 82 mal bei Frauen und nur 14 mal bei Männern; Sulzer in 107 Fällen 100 mal bei Frauen, 7 mal bei Männern.

Ueber die Aetiologie, weshalb Frauen so besonders zu Wandernieren disponieren, finden wir in der Litteratur die verschiedensten Ansichten verbreitet. Abgesehen von dem Entstehen auf traumatischem Wege, z. B. beim Heben schwerer Lasten, durch Stoss auf die Nierengegend, sind besonders folgende Umstände verantwortlich zu machen: die Folgeerscheinungen der Schwangerschaft, die geschlechtlichen Functionen der Unterleibsorgane und das übertriebene Schnüren.

Ganz anders liegen die Verhältnisse bei der zweiten Art der Lage-Anomalie, der angeborenen Dislocation. Strube**) bezeichnet sehr passend die erste Form als secundär, im Gegen-

*) Schmidt's Jahrbücher 1887.

**) Virchow's Archiv 137.

satz zur zweiten, der primären Form; die Nieren erreichen hier niemals den Ort, an dem sie normaler Weise liegen sollen, sondern sie bleiben dauernd an einem tiefer gelegenen Platze fixiert.

Diese nicht selten zur Beobachtung kommende Dislocation kann sowohl eine Niere allein, als auch beide Nieren betreffen; am häufigsten kommt die Tieflagerung der linken Niere vor. Man findet dieselbe dann in der Nähe des Promontoriums, oder etwas höher an den letzten Lendenwirbeln, oder schliesslich in seltenen Fällen unterhalb des Promontoriums an der Synchondrosis sacroiliaca, entweder an der ihr entsprechenden Seite, oder median vor der Wirbelsäule, oder an der entgegengesetzten Seite gelagert. Die nicht betroffene Niere liegt an der normalen Stelle oder kann ganz fehlen.

Bei Tieflagerung beider Nieren sind meist noch andere Difformitäten, wie Veränderungen der Form, der Grösse, besonders aber Verwachsungen derselben vorhanden.

Fälle von einfacher Dystopie ohne Complication sind wenig in der Litteratur beschrieben. Martin St. Ange*) erwähnt einen Fall, in dem die beiden Nieren eines neugeborenen Kindes nicht verwachsen im kleinen Becken lagen. Boyd und Potherat beobachteten Tieflage beider Nieren in den fossis iliacis; in dem von Poirier beschriebenen Fall lag die eine Niere im kleinen Becken, die andere in der Darmbeingrube.

Im Gegensatz zu diesen selten zur Beobachtung kommenden Typen steht die Verlagerung mit Verwachsung beider Nieren. Prof. Ballowitz**) fand unter 617 ausgeführten Sectionen einmal einseitigen Defect und dreimal Concrescenz beider Nieren.

Den niedersten Grad dieser Verwachsung stellt die sog. Hufeisenniere, Renes arcuati, dar. Beide Nieren sind an ihren unteren Polen durch eine band- oder brückenförmige Commissur so vereinigt, dass sie einen der Hufeisenform ähnlichen Körper bilden, und entsprechend dieser Vereinigung ist die Form eine mehr oder weniger ausgeprägte. Die Nieren

*) Strube, Virchow's Archiv 137.
**) Virchow's Archiv 141.

selbst sind dabei meist länger und schmäler; die Commissur kann aus fibrösen Massen oder aus Nierensubstanz gebildet sein, deutlich ist aber noch der Einschnitt an der Verschmelzungsstelle ausgeprägt.

Von diesen Formen findet ein continuirlicher Uebergang zu den höheren Graden der Verschmelzung statt, indem die die beiden Nieren verbindende Substanzbrücke immer breiter wird, die Verwachsungsgrenze nicht mehr zu unterscheiden ist, und schliesslich beide Nieren zu einer scheibenförmigen Masse vereinigt sind. Dieses scheinbar einheitliche Organ führt wegen seiner platten, unregelmässigen Form den Namen Kuchenniere.

Der Hilus dieses Gebildes gehört der Vorderfläche an; das Becken ist einfach oder getrennt, die Ureteren aber, was für die Entscheidung, ob eine Doppelniere oder nur eine Niere vorhanden, sehr wichtig ist, in jedem Fall doppelt.

Die Entstehung dieser Lage-Anomalie und Verwachsung wird als eine Entwickelungs-Hemmung aufgefasst. Nach Kupffers entwickelungsgeschichtlichen Forschungen sind die primitiven Anlagen der beiden Nieren hart vor der Theilungsstelle der Aorta gelegen, sich in der Mittellinie berührend. Erst in späterer Zeit erreichen sie die Stelle, wo sie normaler Weise liegen. Durch eine eintretende Entwickelungsstörung bleiben die Nieren an dem Orte, den sie nur um diese Zeit einnehmen sollten, fixiert, und aus der ursprünglichen Berührung in der Mittellinie tritt eine Verschmelzung beider Organe ein. In den meisten Fällen bleibt, wie erwähnt, diese Verwachsung auf die unteren Pole beschränkt, während die oberen frei sind; dieses die Form der typischen Hufeisenniere; weit seltener kommt die völlige Concrescenz zur Beobachtung.

Ein Fall dieser Form wurde am 30. III. 1896 im patholog. Institut zu München bei einer Section*) gefunden. Herr Prof. Bollinger hat mir denselben gütigst zur Veröffentlichung überlassen. Wenn auch, wie die meisten übrigen, so auch unser Fall im Leben keine Erscheinungen gemacht hat, und erst bei

*) Sectionsjournal No. 254. 1896.

der Section zufällig entdeckt wurde, so halte ich es nicht für ungerechtfertigt, um ein vollständiges Bild des Falles zu geben, sowie zur Erklärung des Sectionsbefundes, der in den meisten Organen pathol. Veränderungen aufweist, einen kurzen Auszug aus der Kranken-Geschichte vorauszuschicken.

Dechant, Carl, 19 Jahr, Schreiber. Nach der Anamnese sollen die Eltern sehr gross gewesen sein; der Vater starb an einem Hirnleiden, die Mutter und ein Bruder leben und sind gesund. Patient hat früher wiederholt Pleuritis und Pneumonie durchgemacht. Er suchte das hiesige Krankenhaus am 22. Febr. auf zur Behandlung seiner Ozaena. Infection und Potatorium werden negiert.

Status: Graciler Körper von schlechtem Ernährungszustand, Muskel und Fettpolsterung wenig entwickelt; Hautfarbe blass. Auf Rücken, Hals und Bauch befinden sich eine grosse Anzahl weisslicher Narben, die auffallend denjenigen des Leucoderma syphiliticun gleichen, Patient hat keine Erinnerung an die Herkunft derselben. Die Genitalien sind schlecht entwickelt, zeigen mit Ausnahme einer, wohl durch Masturbation hervorgerufenen Erschlaffung und Verlängerung des Praeputiums, keine Veränderung. Die Lymphdrüsen sind nicht geschwellt. Der Thorax ist lang und schmal. Beiderseits besteht Blepharitis, am rechten Unterlid fehlen die Cilien. Die Nasen- und Rachenschleimhaut ist stark atrophisch, vielfach mit zu Borken eingetrocknetem Secrete belegt; die Zähne sind grösstentheils cariös, ihr freier Rand vielfach tief sägeförmig eingekerbt, doch fehlen die für hereditäre Lues typischen Hutschinson'schen Missbildungen. Die obere Herzgrenze ist der obere Rand der 4. Rippe, die Töne sind rein, Puls weich, klein, regelmässig. Die Lungengrenzen sind normal; ebenso ergiebt sich percussorisch und auscultatorisch nichts Abnormes.

Diagnose: Lues hereditaria, Ocaena syphilitica, Blepharitis, Conjunctivitis catarrhalis.

Bis zum 12. März trat keine Complication ein; die Behandlung war symptomatisch gegen Ozaena. Am 12. März

trat plötzlich unter Schüttelfrost und Temperaturerhöhung ein für Patient sehr schmerzhafter Husten auf. Eine Dämpfung war noch nicht nachweisbar; die Auscultation ergab hinten über dem rechten Unterlappen inspiratorisches Knisterrasseln. Schon folgenden Tag war starkes Bronchialathmen auf beiden Seiten hinten hörbar. Dämpfung vom 7. Brustwirbel rechts hinten. Puls beschleunigt, klein, weich. Temperaturen zwischen 38.5 bis 39.2.

16. III.

Dämpfung links hinten vom 3. Brustwirbel. Das Athmungsgeräusch fast aufgehoben hier; zwischen 3.—7. Brustwirbel Bronchialathmen mit grossblasig klingenden Rasselgeräuschen. In der Axillarlinie knarrendes pleurit. Reiben, an der Mitralis ein systolisches Geräusch.

Puls zwischen 38 und 39.

In den nächsten Tagen gingen die Erscheinungen über der rechten Lunge zurück und waren am 19. ganz verschwunden, während über dem linken Unterlappen die Dämpfung und starkes klingendes Rasseln nachweisbar bleibt.

25. III.

Aus dem rechten Ohr fliesst blutig eitrige Flüssigkeit, starke Schwerhörigkeit.

Nach Angabe der Mutter ist dies früher schon öfter aufgetreten. Temperaturen zwischen 39.0—39.2.

Diagnose: Otitis media purulenta chronica.

Trotz der eingeleiteten Therapie, Ausspülung des Gehörganges mit Borsäurelösung, nehmen die Erscheinungen zu.

28. III.

Grosse Schwäche des Patienten, nachdem derselbe in der Nacht sehr unruhig gewesen ist. Im Munde sind Ballen geronnenen Blutes; Puls äusserst schwach. Patient lässt Stuhl und Urin unter sich gehen. Zunehmende Benommenheit.

Nachmittags 3 Uhr:

Vollständige Bewusstlosigkeit, blitzartige Zuckungen in den Armen.

Bulbi nicht divergent. Patient fast pulslos, spuckt beständig ohne zu husten.

Nachts 11 Uhr: Exitus letalis.

Klinische Diagnose:

Lues congenita, Ocaena syphilitica, Pneumonia crouposa ikterica, Otitis media pur., Blepharitis, Conjunctivitis catarrhalis, Endocarditis valvul. mitral recens.

Meningitis purulenta recens.

Sectionsbefund:

Körpergewicht 26 kg.
Länge 147

Gewichte:

Gehirn 1020
L. Lunge 310
R. Lunge 240
Herz 190
Leber 825
Milz 55

Nieren zusammen mit den Adnexen herausgenommen.

Augen grau.
Haare braun.
Haut weiss.

Ziemlich grosse männliche Leiche mit gracilem Habitus. Die Musculatur ist schwach entwickelt, die Haut leicht ikterisch verfärbt, ebenso die Sclera. Ueber dem Abdomen finden sich zahlreiche weisse, hirsekorngrosse Flecke. Sehr gering entwickelt ist das Fettpolster, besonders über Brust und Bauch. Der Thorax hat geringen Umfang. Die Musculatur ist hellroth atrophisch. Die untere Thorax apertur sehr eng.

Der Zwerchfellstand rechts untere Rand der 4. Rippe, links obere Rand der 5. Rippe. Die Leber ragt nicht über den Rippenbogenrand hervor. Die Lage der Därme ist gehörig, im kleinen Becken hat sich keine Flüssigkeit angesammelt. Die Rippenknorpel schneiden sich weich. Nach Fortnahme des Sternums liegt der Herzbeutel nicht ganz handtellergross vor.

Die rechte Lunge ist seitlich und hinten fest verwachsen, die Spitze ist frei, in der Pleurahöhle befindet sich keine Flüssigkeit. Die linke Lunge ist durch kräftige Spangen in ihrer ganzen Ausdehnung mit der Thoraxwand verwachsen, besonders an der 5. Rippe, auch die Pleuradiaphragmatica ist durch fibröse Stränge mit dem Zwerchfell innig verwachsen; auf der ganzen Oberfläche befinden sich fibröse verdickte Schwarten aufgelagert.

Die rechte Lunge ist etwas grösser als eine Mannshand; die Serosa im Oberlappen klar und durchsichtig. Die Lunge ist lufthaltig, beim Zerdrücken entweicht dieselbe knisternd. Im rechten Oberlappen ist der Luftgehalt vermindert, der Flüssigkeitsgehalt ziemlich gross. Der Oberlappen ist mit dem Unterlappen durch fibröse Stränge ziemlich innig verwachsen. Der Unterlappen ist nicht sehr blutreich, Luftgehalt und Saftgehalt gehörig. In den grösseren Bronchien findet sich blutig-schleimige Flüssigkeit; die Schleimhaut zeigt sich nicht geröthet, die Peribronchialdrüsen nicht geschwellt, schwarz pigmentiert.

Linke Lunge. Serosa im Oberlappen klar und durchsichtig; beide Lappen durch fibröse Spangen verbunden.

L. Oberlappen von derselben Beschaffenheit, als der rechte, zeigt an der Spitze eine kleine Einziehung, ungefähr 10 cm. tiefer ist ein derber Herd durchzufühlen.

Der linke Unterlappen zeigt deutlich vermehrte Consistenz, leberartig; der Luftgehalt ist vermindert, der Blutgehalt vermehrt, der ganze Lappen stärker serös durchtränkt.

Das Herz hat ungefähr die Grösse einer kleinen Faust, das Epikard mässig fettreich, Pericard überall klar und durchsichtig. Die Coronargefässe sind nicht geschlängelt, die Musculatur des rechten Ventrikels ist kräftig entwickelt; die Klappen zeigen keine Auflagerungen, sind durchsichtig und schlussfähig, die Sehnenfäden nicht verkürzt. Im linken Ventrikel etwas Fibringerinnsel, an der Mitralis fühlt man einige Verdickungen, leichte Endocarditis. Chordae tendineae verdickt.

Herzmaasse:

L. Ventrikel: Höhe 7,0
„ Dicke 1,1
Aortenumfang 5,5
R. Ventrikel: Höhe 7,5
„ Dicke 0,5
Pulmonalumfang 6,2

Milz von geringer Grösse. Kapsel glatt. Auf dem Durchschnitt ist das trabeculäre Gerüst deutlich erkennbar; die Pulpa quillt deutlich hervor, wenig blutreich.

Die Leber ist ebenfalls verkleinert, mit glatter Oberfläche und scharfem vordern Rand; unter der Kapsel zeigen sich gelbliche Flecken. Auf der Schnittfläche ist die acinöse Zeichnung verwaschen, dafür körnige Granulation. Die Consistenz ist vermehrt, der Blutgehalt vermindert; starke gallige Imbibition.

Im Magen findet sich etwas graue Flüssigkeit, anscheinend von Blut herrührend; auf der Schleimhaut zeigen sich sehr viele röthliche Flecken, besonders im Fundus gegen den Pylorus hin ist die Schleimhaut mehr schwärzlich, blass und blutarm.

Das Colon descendens geht an den oberen Lendenwirbeln quer nach rechts, läuft an der Lendenwirbelsäule herab; das S. Romanum ist am Becken befestigt. Am Darm zeigt sich die Serosa blutarm. Die Schlingen sind von Gasen etwas aufgetrieben, im Ileum ein schwärzlicher Inhalt in ziemlicher Menge. Die Darmwand ist dünn, glatt. Follikel nicht geschwellt. Die Schleimhaut blass und blutarm.

Im Dickdarm ist derselbe schwärzliche Inhalt; die Schleimhaut ist blass, Follikel sichtbar; entlang den Gefässen, besonders im Coecum, sind viele röthliche Flecke.

Nervensystem:

Das Schädeldach ist bilateral symetrisch, nicht verdickt; in der Mitte blutreicher und dicker, als an den Seiten. Am Sulcus longitudinalis sieht man die Tabula interna eigenthümlich rarificiert auf rothem Grund netzartig, hier, an der Dura

entsprechend, ein dunkelbraun-rothes, innig anhaftendes hämorrhagisches Infiltrat und braunrothe Wucherungen, die nicht abzustreifen sind. Die Dura ist verdickt, auf der Innenfläche findet sich ein diffuses Exsudat, theils ikterisch verfärbt, eitrig fibrinös aussehend, theils auch hämorrhagisch. Auf der Innenfläche der linken Seite, besonders vorn ein unregelmässiger hämorrhagischer Beschlag, offenbar ziemlich frisch. Nach Entfernung der Dura zeigen sich die weichen Häute links glatt und durchsichtig, rechts dagegen ist, besonders am Parietallappen, ein grauweisses, eitrig fibrinöses Exsudat. An der Basis sind die weichen Häute glatt und glänzend, die grossen Arterien wenig gefüllt.

Das Grosshirn schneidet sich weich, zeigt nur sehr wenige, rasch zerfliessliche Blutpunkte. Die Ventrikel enthalten etwas trübe hämorrhagische Flüssigkeit, der Blutgehalt ist sehr vermindert. In den grossen Kernen ist nichts Pathologisches. Grau und Rinde rechts ödematös durchtränkt, leicht gelblich verfärbt. Das Kleinhirn weich, ödematös, bietet sonst nichts Besonderes.

Os temporum dextrum:

Sinus transversus, bulbus und Vena jugularis frei, ebenso Porus acusticus int. Die mächtig entwickelte Keilbeinhöhle ist von durchgängig hämorrhagisch infiltrirter Schleimhaut ausgekleidet. Eine kleinere Zelle zur Seite enthält ausserdem eitriges Secret. Tubenostium im Pharynx blass und ikterisch. Das Tegmen tympani ist intact, in grosser Ausdehnung schwärzlich-roth, in der Umgebung der schwärzlichen Stelle gelblich. Der knöcherne Gehörgang und die Aussenfläche des Trommelfells mit Granulationen bedeckt, nach unten vorne eine ungefähr $2^1/_2$ mm breite, nierenförmige Oeffnung.

Nach Entfernung der Tegmen tympani finden sich die Mittelohrräume mit schleimig-eitrigem, hämorrhagischem, geruchlosem Secret erfüllt. Der Ambos zeigt auf seiner Innenfläche kleine cariöse Defecte.

Sägeschnitt durch die Mittelohrräume: Die Paukenhöhle ist an ihrem Boden mit blassrothen Granulationen erfüllt; die Innenwand grauröthlich, granulierend; Steigbügelköpfchen theilweise in Granulationen eingebettet, normal beweglich. Nach rückwärts im Aditus ist die Schleimhaut über dem horizontalen Halbkanal nur wenig geschwellt und nicht injiciert. Am Boden des Aditus befinden sich lebhaft rothe, hämorrhagische Granulationen, unter dem Tegmen eine frische Hämorrhagie, die braunschmutzige Verfärbung zeigt. Im Antrum und den anliegenden Zellen ist die Schleimhaut zerstört, und liegen allenthalben die Knochenwände blos; es finden sich hier einzelne, abgelöste Sequesterchen. Alle Zellen waren mit eitrigem, geruchlosem Secret gefüllt; die Schleimhaut der knorpligen Tube ist normal, in ihrer Mitte am Boden befindet sich eine frische Hämorrhagie, sonst leer von jedem Secret.

Anatomische Diagnose:

Eiterig-fibrinöse und hämorrhagische Leptomeningitis, basale, eiterig-hämorrhagische Pachymeningitis interna — ausgehend von Otitis media purulenta. Pachymeningitis externa granulosa der Convexität, Ostitis hypertrophicans des Schädeldachs. Ozaena (Lues). Lebercirrhose. Icterus. Terminale Pneumonie des linken Unterlappens. Dislocierte Kuchenniere.

Harnapparat:

Nach Präparation des mir von Herrn Obermedicinalrath Bollinger überwiesenen Präparates hatte ich folgenden Befund:

Maasse der Nieren:

R. Niere:	Länge	10,5
„	Breite	7,5
„	Dicke	5,0
L. Niere:	Länge	6,0
„	Breite	2,5
„	Dicke	1,7
Ureteren,	Rechter	12,5
	Linker	14,0

Das Grössenverhältniss der linken zur rechten Niere ist etwa 1 : 4, die linke von der Grösse eines halben Hühnereies, die rechte gut halbfaustgross. Beide Nieren sind innig, sowohl an den unteren, wie an den oberen Polen verwachsen.

Die Gestalt des Organs ist die eines unregelmässig geformten Kuchens, der von vorn nach hinten, also im Lebenden in sagittaler Richtung abgeplattet erscheint.

Die Lage entsprach genau der Concavität des Kreuzbeins, die obere Grenze bildete das Promontorium; durch fibröse Stränge war dasselbe hinten an der Beckenwand befestigt, vorn ist es durch ein fettreiches Bindegewebe mit dem S. Romanum verbunden, das in querer Richtung davor gelegen ist. Die Verwachsungsstelle war etwas links von der Mittellinie gelegen, und zwar war die linke Niere um ein Geringes höher, als die rechte.

Die Hinterfläche ist glatt, convex geformt, zeigt an der Verwachsungsstelle eine Impression, die von oben nach unten verläuft. Am oberen Pol der Vorderfläche hat die rechte Niere eine knollige Erhebung in der Grösse einer Haselnuss, offenbar als Rest fötaler Lappung anzusehen. Die linke Niere besteht aus vier Läppchen, das obere, die Grösse der halben Drüse einnehmend, ist durch einen tiefern Einschnitt von den unteren abgetrennt. Die Verwachsung ist durch eine Brücke von Nierensubstanz geschehen. Die Hilus gehören der Vorderfläche an, sind in beiden Nieren einfach, aus jedem geht ein Ureter hervor. Beide Ureteren sind von gleicher Stärke und ziehen, in Bindegewebe eingehüllt, der rechte an der rechten Seite, der linke an der linken Seite des Rectums vorbei zur Blase, hier in normaler Weise einmündend; beide sind nicht geschlängelt. Die Gefässe bestehen aus einer Vene und einer Arterie und gehen zusammen zum Hilus der rechten Niere. Unmittelbar vor ihrer Einmündung in denselben gehen die Gefässe für die linke Niere, wiederum eine Arterie und eine Vene, ab, von hier über die Mitte der Verwachsungsbrücke, in den Hilus der linken Niere einmündend. Die Art des Ursprungs der Gefässe, sowie

das Verhalten der Nebennieren konnte an dem mir vorliegenden Präparate nicht mehr constatirt werden. Auf dem Durchschnitt zeigen sich beide Nieren sehr anämisch; Mark und Rindensubstanz sind gut unterscheidbar. Die Malpighischen Pyramiden sind durch stärkeren Blutgehalt blauroth verfärbt. Im Uebrigen nichts Besonderes. Die Blasenschleimhaut ist sehr blass. Musculatur gehörig entwickelt. Die Blase enthielt bei der Section eine grosse Quantität ikterischen Harns. Die Einmündung der Ureteren ist an gehöriger Stelle. Die Prostata zeigt keine Hypertrophie, keine sonstigen Veränderungen. Die Hoden sind sehr wenig entwickelt, hypoplastisch, lagen an normalen Stellen.

Vorliegender Fall bietet in vieler Hinsicht Interesse. Anatomisch ist derselbe unschwierig zu übersehen.

Wir haben eine Missbildung vor uns, die der Fötalperiode angehört, eine Dystopie und Concrescenz hohen Grades beider Nieren, von denen die linke unentwickelt blieb, die rechte deren Function mit übernahm und compensatorisch hypertrophierte; hieraus erklärt sich die unregelmässige Gestalt des scheinbar einheitlichen Organes.

Um die Form anschaulicher zu machen, erscheint mir ein Vergleich mit einem hufeisenförmig gekrümmten Magneten, an dessen beiden Polen das Eisenstückchen fixiert gehalten wird, nicht unpassend gewählt. Denken wir uns den Magneten so unter dem Promontorium liegend in der Concavität des Kreuzbeins, dass die beiden Pole nach links, die Krümmung nach rechts gerichtet ist, so haben wir zugleich eine Vorstellung, wie die Kuchenniere in unserem Fall gelegen war. Der Raum zwischen beiden Schenkeln wird an der Vorderseite vom Hilus mit dem austretenden Ureter und der Vene, sowie der eintretenden Arterie, ausgefüllt. Die Rückseite wird ganz von normaler Nierensubstanz gebildet.

Durch die Verwachsung mit der linken Niere war ein Entfernen der beiden Pole von einander nicht möglich, ein Wachsthum in die Länge also ausgeschlossen, ausser, wenn sich beide Nieren gleichmässig entwickelten; es blieb jedoch die

linke hypoplastisch. Je mehr im Laufe der Zeit die Thätigkeit der einen Niere in Anspruch genommen wurde, entfernte sich durch Neubildung von Nierensubstanz mehr und mehr das mittlere, nicht verwachsene Stück nach rechts zu, so dass die Form resultiert, die wir in unserem Fall haben.

Zu berücksichtigen ist ferner noch ein weiteres Moment, dass nämlich die hypertrophierende Niere sich den anliegenden Organen anzupassen hatte, und hierbei erfuhr sie hinten von den Scelettheilen und von den vor ihr liegenden Rectum und Blase eine Compression in sagittaler Richtung.

Die Frage, ob es sich um eine tiefliegende, verwachsene oder um eine einfache Niere handelt, ist durch das Vorhandensein von 2 Hilus, 2 Ureteren, die symetrisch je in eine Blasenhälfte einmünden, ferner dadurch, dass eine scharfe Grenze an der Verwachsungsstelle immer noch deutlich erkennbar ist, wohl genügend entschieden.

Ganz abweichend von den in der Litteratur beschriebenen Fällen ist in unserem Fall das Verhalten der Gefässe.

Strube*) schreibt darüber: „Ein grosser Reichthum von Variétäten tritt in der Blutversorgung der verlagerten Niere zu Tage. Es kommen nach Zahl, Ursprung und Verlauf der Gefässe Schwankungen innerhalb so grosser Grenzen vor, dass jeder einzelne Fall in dieser Hinsicht seine Besonderheit hat; allen gemeinsam ist, dass die Gefässe der tiefliegenden Nieren tieferen Ursprunges sind, als die normale Art renalis, und dass die Zahl der Gefässe gegenüber der Norm vermehrt ist. Kommt schon bei der normal gelagerten Niere nicht allzuselten eine Vermehrung in der Zahl der Arterien vor, so ist eine Mehrzahl der Arterien die ausnahmslose Regel bei der verlagerten Niere.“

So berichtet Weissbach**) über mehrere Fälle von Tieflage der Niere. In zweien derselben hatte die verlagerte rechte Niere 2 Arterien, 4 Venen, in einem anderen Fall 2 Art., 2 Venen; eine tief gelagerte rechtsseitige Hufeisenniere hatte 5

*) Virchow's Archiv 137.
**) Wiener med. Wochenschrift 1867.

Arterien, 4 Venen. Gruber*) beschreibt eine verlagerte Hufeisenniere, die 5 Arterien und 3 Venen hatte. Poirier**) beschreibt eine eigenthümliche Arterienanlage: Beide Nieren sind stark nach unten verlagert, mit nach vorn stehendem Hilus. Die rechte Niere hatte 6, die linke 4 Arterien, die von Aorta und Iliaca entsprangen.

In dieser Beziehung bietet unser Präparat eine seltene Ausnahme. Die Nieren werden von einer Arterie versorgt, eine Vene führt das Blut fort. Auch der Verlauf der Gefässe ist ein eigenartiger; der Eintritt ist übereinstimmend mit den meisten beschriebenen Fällen der Hilus, beide gehen gemeinsam zu dem der rechten Niere; unmittelbar vor Eintritt in denselben entspringen aus ihnen die beiden Blutgefässe, wieder eine Vene und eine Arterie, für die linke Niere, die über die Vorderfläche, auf der Mitte der Brücke verlaufend, in den Hilus einmünden.

Die Ureteren sind, wie die übrigen beschriebenen Fälle, verkürzt, doch nicht geschlängelt. Ihre Einmündung in die Blase hat nichts Besonderes, die Orificien sind gut für die Sonde durchgängig.

Mehrere Fälle sind in der Litteratur verzeichnet, in denen verlagerte und verwachsene Nieren pathologische Veränderungen aufweisen; dass solche Nieren eher zu Erkrankungen disponirt sind, als gesunde, bedarf wohl keiner Auseinandersetzung.

Wölfél er***) berichtet über einen Fall, in welchem eine tief gelagerte Niere zu einem Eiterstock degenerirt war, Weissbach †) über eine Hufeisenniere, beide Nieren waren am Morbus Brightii erkrankt. A. Kruse††) beschreibt eine einseitig gelagerte Hufeisenniere mit partieller Hydronephrose; intra vitam war die Diagnose auf Wanderniere gestellt; die Section ergab, dass die erhaltene nicht hypertrophierte Niere unter der Leber lag, völlig mit ihr verwachsen war, die hydro-

*) Virchow's Archiv 107.
**) Poirier „Anomalie des reins", Schmidt's Jahrbücher 226.
***) v. Ziemssen Handbuch IX.
†) Wiener med. Wochenschrift 1867.
††) Dissertat. Greifswald 1890.

nephrotische so gelagert, dass der hydron. Sack nach links unten, bis ins Becken ragte. Interessant ist der Fall Socins*). Eine 42jährige Haushälterin litt seit ihrem 17. Jahre an heftigen Schmerzanfällen, die von einer umschriebenen Stelle des Hypochondriums ausgingen, öfter trat hier eine Geschwulst auf, die bis zu Manneskopfgrösse wuchs, nach Tagen wieder verschwand. Die Diagnose wurde auf Hydronephrose und Dislocation der rechten Niere gestellt. Bei Vornahme der abdominalen Nephrectomie zeigte sich die hydronephrot. erkrankte Niere mit der der anderen Seite durch eine 4 cm hohe und 2 cm dicke quer über die Vena cava, die Wirbelsäule und die Aorta abdominalis verlaufende Gewebsbrücke verwachsen. Nach Durchtrennung des Isthmus mit dem Thermocauter, Vernähung der Nierenkapsel und Unterbindung der blutenden Gefässe trat Heilung ein.

Verwachsungen und Verlagerungen von Nieren sind häufig beschrieben worden. Prof. Ballowitz**) stellt 26 Fälle zusammen, welche den Zeitraum von 1643 bis 1891 umfassen. 13 von diesen betrafen das männliche, 5 das weibliche Geschlecht; in den übrigen war es nicht erwähnt. Die Form der Doppelniere war in den meisten Fällen normal, ihre Grösse vermehrt. In 3 Fällen wird sie als unregelmässig oder gelappt bezeichnet, einmal als scheibenförmig.

Ein Fall, der genau dem in dieser Arbeit behandelten entspräche, ist mir nicht aus der Litteratur bekannt geworden. Zwei Fälle habe ich gefunden, in denen es sich um eine verlagerte innig verschmolzene Kuchenniere handelt; es sei mir gestattet, diese zum Vergleiche mit dem unsrigen anzuführen.

Der erste von Palma***) beschriebene betrifft ein todtgeborenes Mädchen; dasselbe zeigte noch andere Entwickelungsanomalien: Spina bifida dorsolumbo-sacralis. Scoliosis dextroconvexa. Defectus partialis vertebrorum et costarum sinistr. Luxatio coxae utriusque Cloaca.

*) Schmidt's Jahrbücher 224.
**) Virchow's Archiv 141.
***) Prager med. Wochenschrift 1891.

Die rechte Nebenniere lag an dem gewöhnlichen Orte, die rechte Niere fehlte hier; dafür fand sich linkerseits unter der normal gestalteten Nebenniere ein scheibenförmiger Nierenkörper von ovaler Gestalt, dessen Längsdurchmesser zur Längsaxe des Körpers von oben und aussen nach unten und innen verlief. Die Maasse waren:

Länge 5 cm,
Breite 3 cm,
Dicke 1,5 cm.

Der Hilus gehörte der Vorderfläche an und war durch einen aus Nierensubstanz gebildeten Wulst in 2 Hälften getheilt, einer höher liegenden linken, und einer tiefer liegenden rechten. Jeder Hälfte des Hilus entsprach ein Nierenbecken und diesem je ein Ureter. Zum Unterschiede von unserem Fall war hier der scheibenförmige, oval gestaltete Nierenkörper auf der der linken Niere entsprechenden Stelle gelagert, auf der rechten Seite war nur die Nebenniere vorhanden. Auch die Lagerichtung ist eine von unserem Falle abweichende; sie war hier schräg zur Längsaxe des Körpers gerichtet, von oben und aussen nach unten innen, in unserm Fall sind die Nieren mehr quer gestellt. Abweichend ist ferner das Verhalten der Arterien und Venen, deren mehrere vorhanden sind.

Interessant ist der Fall durch das Zusammentreffen mit vielen anderen Missbildungen. Eine Verlagerung und Verwachsung der Nieren mit Missbildungen der Genitalien findet man in der Litteratur nicht selten verzeichnet.

Der Autor macht die Nierenanomalie in seinem Fall abhängig von der Missbildung der Wirbelsäule, indem er zum Schluss sagt: „Ich nehme an, dass durch die assymetrische Entwicklung der Wirbelsäule eine Verschiebung der Anlage der rechten Niere gegen die der linken erfolgte, und es in dieser Weise bei weiterem Wachsthum des Körpers zur innigen Verschmelzung beider Nieren, zur Bildung eines Ren impar gekommen war.“

Noch den zweiten uns bekannt gewordenen Fall möchte ich am Schluss meiner Arbeit zum Vergleiche anführen: Haller*) fand denselben gelegentlich der Section eines einjährigen Mädchens und beschreibt ihn als Renes coaliti in seinen Opuscula pathologica 1755:

Die Lage der vereinigten Nieren war quer, die Form unregelmässig, so dass das linke Ende in eine Spitze ausging, das rechte abgestumpfter erschien. Die Niere bestand aus 6 einzelnen Höckern, die durch Fissuren geschieden waren; die 2 Ureteren gehörten der vorderen Fläche an; die Gefässe waren zahlreich, die erstere grössere Arterie ging von der Aorta unterhalb der Art. mesent. inf. ab, also an einer niedrigeren Stelle als gewöhnlich, die zweite von der Iliaca comm., die dritte aus der Hypogostr. dextra; letztere beiden gingen zur linken Seite der Niere. Die Verzweigung auf der vorderen Seite war eine ähnliche, wie sie bei katzenartigen Raubthieren zu sein pflegt. An Venen war eine grössere Vene, aus der Vena cava, vorhanden.

Als ich die unförmige Masse einschnitt, wurde es mir klar, dass es 2 Nieren waren, zu einer einzigen verwachsen, in der Weise, dass die linke kleinere mit dem Hilus nach rechts gewandt, quer gelagert war und mehr oben die rechte berührte; mit dem unteren Ende aber nach links hinüber abwich. Die rechte grössere war mehr aus ihrer Lage abgewichen, so dass sie fast ganz quer lag, das obere Ende mehr rechts, wie oben, das untere mehr links, wie unten, lag. Diese grosse Niere hatte die kleine so in ihre Ausbuchtung aufgenommen, dass sie mit dem Hilus eine von den grössten ihrer Papillen umfasste. In der grösseren rechten waren ein Becken und 6 Papillen, in der kleineren 2 Papillen.

Der Fall giebt ein Beispiel von hochgradigster Verschmelzung beider Nieren. Im Anfang hatte der Autor den Eindruck, eine einzige Niere vor sich zu haben, erst als er die

*) Halleri opuscula pathologica 1755.

umförmige Masse einschnitt, wurde es ihm klar, dass es zwei Nieren seien.

Die Verwachsung ist eine noch innigere, als in unserem Fall, wo die Gestalt der beiden Nieren noch gut erkennbar ist, und noch complicierter durch die Lageveränderung der Nieren zu einander. Es liegen die Nieren hier mehr quer gestellt, so dass die linke zum grösseren Theil über, zum kleineren Theil links neben der rechten sich befindet, mithin eine Drehung von fast 90° stattgefunden hat; in unserem Fall haben die Nieren ihre ursprüngliche Lagerichtung nur wenig verändert.

Der Ort, an welchem die Nieren in der Bauchhöhle lagen, ist nicht bestimmt angegeben; nur eine Andeutung findet sich in den Worten: „renem vidi unicum, distantem et remotum a capsulis renalibus quae suis locis utrinque adfuerunt."

Was das Grössenverhältniss anbetrifft, so bezeichnet Haller die rechte aus vier Lappen bestehende als die grössere, die linke aus drei Lappen bestehende als die kleinere. Wie aus der beigefügten Figur hervorgeht, ist dieser Grössenunterschied nur ein geringer, nicht vergleichbar mit dem in unserem Fall, wo die eine Niere während langer Zeit hindurch die Function der rudimentär gebliebenen mit übernommen hatte und compensatorisch hypertrophierte.

Ein letzter Punkt, in dem beide Fälle abweichend sind, ist das Verhalten der Arterien und Venen; wie erwähnt, hat jeder Fall seine Besonderheiten, darin nur haben alle das Gemeinsame, dass die Anzahl der Gefässe, besonders der Arterien gegenüber der Norm vermehrt ist. In Hallers Fall sind drei Arterien und eine grössere Vene beschrieben, die erste aus der Aorta, unterhalb der Art. mesent. inf., die zweite aus der Art. iliac. com., die dritte aus der Art. hypogostr. dextra entspringend, die Vene in die Vena cava einmündend.

Es zeigt somit dieser Fall keine wesentliche Abweichung im Verlauf der Gefässe.

Am Schlusse meiner Arbeit erfülle ich die angenehme Pflicht, meinem hochverehrten Lehrer, Herrn Obermedicinalrath Prof. Dr. Bollinger, für die gütige Ueberweisung dieses Themas, sowie Herrn Dr. Dürck für die bereitwillige Unterstützung bei Bearbeitung desselben meinen verbindlichsten Dank auszusprechen.

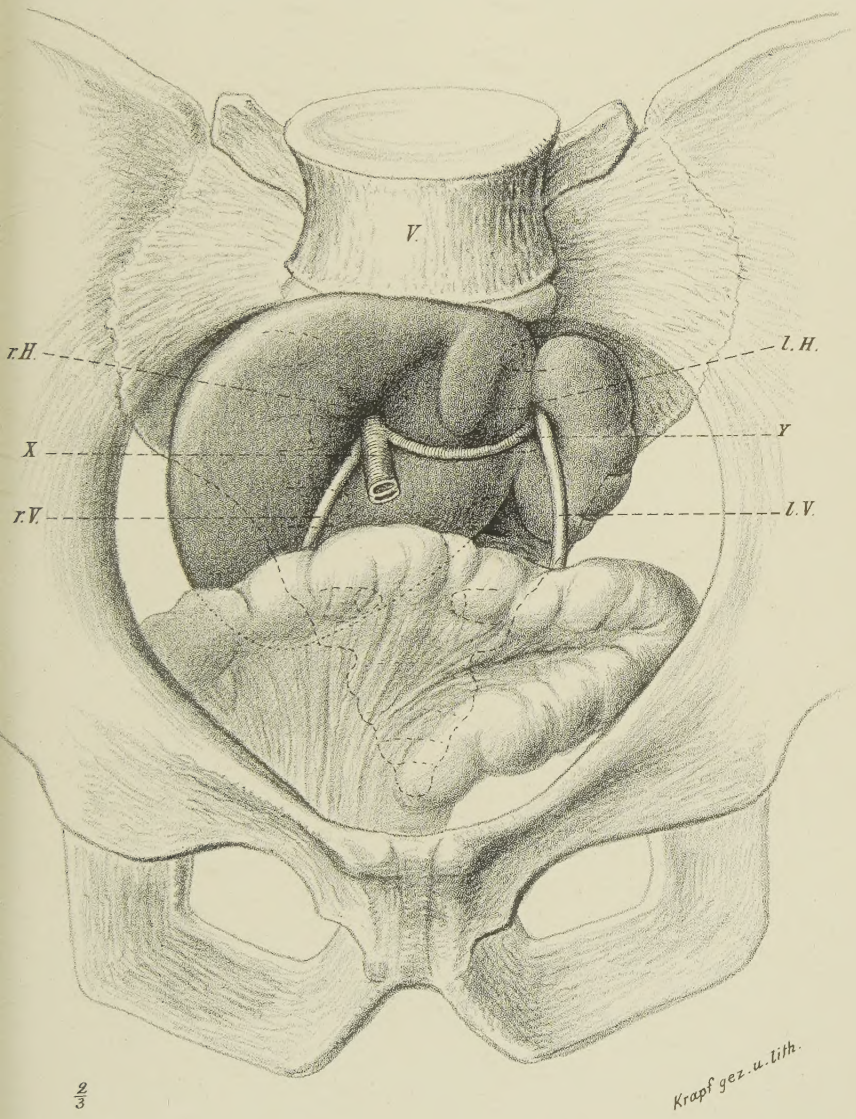

Erläuterungen:

r. H.: Hilus der rechten Niere. l. H.: Hilus der linken Niere. r. V.: rechter Ureter. l. V.: linker Ureter. X.: Arterien- und Venenstamm für beide Nieren. Y.: Arterie und Vene der linken Niere.